

ЮРИЙ ВИТАЛЬЕВИЧ СУХИН

доктор медицинских наук, профессор, заведующий кафедрой травматологии и ортопедии, Одесский национальный медицинский университет (Одесса, Украина)
suhinodessa@mail.ru

ВЯЧЕСЛАВ АРТУРОВИЧ ЛОГАЙ

аспирант кафедры травматологии и ортопедии, Одесский национальный медицинский университет (Одесса, Украина)
ericdraven@rambler.ru

РАЗРАБОТКА КОМПЬЮТЕРНО-НАВИГАЦИОННОЙ СИСТЕМЫ ДЛЯ ЛЕЧЕНИЯ ПРИВЫЧНОГО ВЫВИХА ПЛЕЧА

Малоинвазивное хирургическое лечение привычного вывиха плеча – это оптимальный выход для пациентов, преимущественно старших возрастных групп, которым противопоказаны традиционные методики оперативного лечения ввиду наличия тяжелых сопутствующих соматических заболеваний, повышающих степень операционного риска. Разработка компьютерно-навигационной системы для предложенного метода лечения привычного вывиха плеча – это первый шаг к внедрению компьютерных и инженерных систем в хирургическую практику. Благодаря разработанному компьютерно-аппаратному комплексу стало возможным проведение хирургического лечения привычного вывиха плеча закрыто. Это позволит уменьшить продолжительность операции, объем операционной травмы, операционные риски и избежать длительных сроков реабилитации.

Ключевые слова: привычный вывих плеча, малоинвазивное оперативное лечение, компьютерно-навигационное оборудование

ВВЕДЕНИЕ

В XXI веке компьютерные системы различных модификаций прочно заняли одно из ведущих мест в жизни каждого человека. И это касается уже не только промышленных, научных и исследовательских аспектов. Сегодня уже невозможно представить себе современную медицину без использования компьютерных технологий, так как они являются неотъемлемым рабочим инструментом в различных сферах медицинской деятельности. Внедрение компьютерных технологий в медицину обеспечило высокую точность и скорость проведения различных исследований и медицинских осмотров. Усовершенствование старых, испробованных и действенных методик лечения с помощью компьютерных технологий для достижения большей эффективности, точности и надежности – это своего рода переходный этап перед открытием и апробацией принципиально новых техник в травматологии и ортопедии, основанных уже непосредственно на инновационных технологиях будущего.

АКТУАЛЬНОСТЬ

Частота привычного вывиха плеча после первичного травматического вывиха варьирует от 16,3 до 60 %, составляя в среднем 22,4 % [2]. Такой высокий процент осложнений после первичного травматического вывиха плеча обусловлен анатомическими особенностями плечевого сустава,

высокими функциональными требованиями, предъявляемыми к данному суставу в процессе физической активности человека, и неправильным оказанием медицинской помощи при первичном травматическом вывихе.

Первичный травматический вывих плеча, в связи с анатомо-физиологическими особенностями плечевого сустава, отличается значительной тяжестью и полиморфностью повреждений структур, стабилизирующих сустав, таких как вращательная манжета плеча и хрящевая губа лопатки, что приводит к возникновению привычного вывиха плеча. В связи с этим, по данным литературы, у 15,6–35,4 % больных результаты лечения неудовлетворительны, а в 4,2–5,9 % случаев неудовлетворительные результаты приводят к инвалидности [12], [13].

В настоящее время единственным методом лечения привычного вывиха плеча признан хирургический, поскольку консервативное лечение этой патологии в 31,2 % случаев заканчивается рецидивом вывиха, а у молодых, физически активных пациентов этот процент повышается до 70–100 % [8]. Однако огромное количество хирургических методик и постоянное появление новых хирургических способов лечения свидетельствуют о неудовлетворенности результатами. По данным отечественных и зарубежных авторов, процент рецидивов после реконструктивно-восстановительных операций в связи с привычным вывихом плеча составляет от 2,8 до 30 % [1], [3], [4], [9], [11], [14], [15]. Наимень-

шее количество рецидивов наблюдается после операций Банкарта – 6–13 % [10], [16], [17] и после операции открытого подвешивания плеча в оптимальных точках – 0–2 % [5]. Методика открытого подвешивания плеча в оптимальных точках предложена и разработана в Донецком государственном медицинском университете им. М. Горького. Она заключается в открытом подвешивании плечевой кости к акромиальному отростку лопатки в оптимальных точках. Точки располагаются на расстоянии 25 мм от переднего, 5 мм от наружного края акромиона и на 20 мм кзади от межбугорковой борозды по ходу анатомической шейки плечевой кости. Эти точки были определены в эксперименте из-за того, что при максимальных движениях в плечевом суставе они наименее отдаляются друг от друга. Поэтому при создании искусственной связки между ними длины этой связки будет недостаточно для повторных вывихов плеча; при прохождении одной точки строго под другой, что является минимальным расстоянием между ними, гофре связки также будет недостаточным для вывиха плеча (рис. 1).

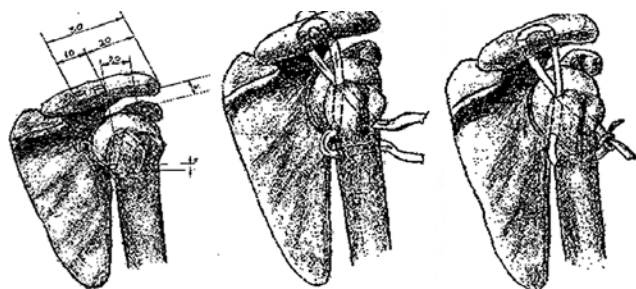


Рис. 1. Проведение лавсановой ленты в каналах проксимального отдела плеча и акромиального отростка лопатки

Кроме того, искусственная связка не ограничивает движений в плечевом суставе и надежно фиксирует плечо относительно суставной впадины лопатки. Отдаленные результаты лечения показали полное отсутствие рецидивов привычного вывиха плеча. Однако данное оперативное вмешательство имело ряд существенных недостатков, таких как высокая травматичность, значительная продолжительность по времени и сложность в исполнении, что напрямую сказывается на сроках реабилитации и невозможности проведения этой операции у больных с соматическими патологиями, определяющими степень операционного риска. В связи с этим стоит отметить, что при выборе метода хирургического лечения необходимо учитывать не только число рецидивов вывиха, но и малоинвазивность самого метода и соматическое состояние больного, что, в свою очередь, влияет на сроки реабилитации после оперативного вмешательства. Для решения этих проблем и повышения качества и надежности хирургического лечения привычного вывиха плеча мы разработали методику закрытого под-

вешивания плеча с применением компьютерно-навигационной системы [6].

МАТЕРИАЛЫ И МЕТОДЫ

Нами разработан малоинвазивный метод подвешивания плечевой кости к акромиальному отростку лопатки в оптимальных точках. Отличительной чертой предложенной методики является закрытое проведение анкерного фиксатора через оптимальные точки при помощи компьютерно-навигационного оборудования. Анкер ввинчивается через акромиальный отросток лопатки в анатомическую шейку плечевой кости в оптимальных точках, а нити завязываются на специальной пуговице на акромиальном отростке лопатки [7]. Для проведения этого малоинвазивного оперативного вмешательства была создана компьютерно-навигационная система на базе принципов дополненной реальности (рис. 2).

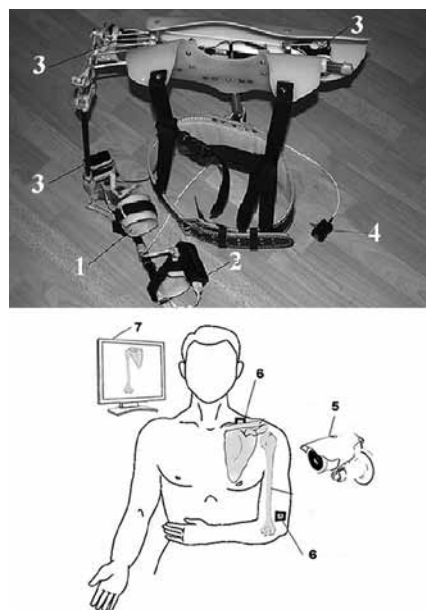


Рис. 2. Компьютерно-навигационная система: 1 – механизированная шина, 2 – контроллер, 3 – двигатели, 4 – источник питания, 5 – камера, 6 – металлизированные маркеры, 7 – компьютер

Разработанный компьютерно-аппаратный комплекс состоит из механизированной шины, контроллера с программным обеспечением для связи с персональным компьютером, трех шнековых двигателей для позиционирования руки, камеры и маркеров для определения нужного положения плечевой кости относительно акромиального отростка лопатки, источника питания и компьютера для обработки изображения и генерирования сигнала отклонения от необходимого положения.

Навигационная система реализуется следующим образом. На этапе подготовки на руке пациента фиксируют металлизированные маркеры и делают компьютерную томографию поврежденного сустава. Полученные файлы

срезом области плечевого сустава загружаются в компьютер, где по ним делается трехмерная реконструкция сустава и смежных костей. На трехмерной модели врачом отмечаются две оптимальные точки: на 25 мм от переднего, 5 мм от наружного края акромиона и на 20 мм кзади от межбугорковой борозды по ходу анатомической шейки плечевой кости, которые должны расположиться одна под другой. Рука пациента размещается в механизированной шине. Изображение с камеры обрабатывается программным обеспечением компьютера. Математический алгоритм по взаимному расположению маркеров генерирует координаты, в которых должны располагаться модели костей пациента, полученные на томографии. Программа также рассчитывает углы в трех плоскостях, на которые нужно отклонить руку пациента для того, чтобы необходимые врачу точки расположились одна под другой. Рассчитанные углы передаются с компьютера к контроллеру, который с помощью двигателей разме-

щает руку пациента в положении, необходимом для проведения операции, точку и направление введения анкерного винта указывает лазерный луч. Под местной анестезией проводится анкерный винт, концы нитей завязываются на акромиальном отростке лопатки.

ВЫВОДЫ

Благодаря разработанному компьютерно-навигационному комплексу была получена возможность впервые провести подвешивание плечевой кости к акромиальному отростку лопатки в оптимальных точках закрыто. Данный способ лечения привычного вывиха плеча позволяет в значительной степени уменьшить продолжительность операции до нескольких минут, минимизировать объем операционной травмы, снизить операционные риски и сократить сроки реабилитации, а также надежно фиксировать плечо относительно суставной впадины лопатки.

СПИСОК ЛИТЕРАТУРЫ

1. В е р е щ а г и н Н. А. Отдаленные результаты оперативного лечения привычного вывиха плеча // Новые технологии в хирургии крупных суставов: Материалы науч.-практ. конф. Н. Новгород, 2001. С. 15.
2. З у е в - Р а т н и к о в С. Д. Комплексный подход в лечении нестабильности плечевого сустава // Актуальные вопросы травматологии и ортопедии: Материалы студенческой науч. межвуз. конф. М., 2008.
3. Л и т в и н Ю. П., Ч а б а н е н к о И. П., П и в е н ь Ю. Н. Повреждение стабилизирующих структур плечевого сустава при травматических вывихах плеча // Ортопедия, травматология и протезирование. 2005. № 1. С. 114–120.
4. С к а к у н П. Г. Отдаленные результаты лечения привычного вывиха плеча // Травматология и ортопедия: современность и будущее: Материалы междунар. конгресса. М., 2003. С. 157–158.
5. С у х и н Ю. В. Разработка способа оперативного лечения повторяющегося вывиха плеча // Новое в решении актуальных проблем травматологии и ортопедии: Сб. научн. трудов конф. молодых ученых. М., 2000. С. 105–106.
6. С у х и н Ю. В., Л о г а й В. А. Лечение повторяющегося вывиха плеча у людей пожилого и старческого возраста // Травма. Донецк, 2012. Т. 13. № 2. С. 132–133.
7. С у х и н Ю. В., Л о г а й В. А., С у х и н В. П. Метод лечения повторяющегося вывиха плеча у людей с высоким операционным риском // Літопис травматології та ортопедії. Киев, 2013. № 3–4. С. 41–42.
8. Ш а п о в а л о в В. М. Артроскопия в хирургическом лечении передней нестабильности плечевого сустава // Новые технологии в травматологии и ортопедии: Седьмой Рос. нац. конгресс. СПб., 2002. С. 42–43.
9. Ш а п о в а л о в В. М. Артроскопия в обосновании стабилизирующих операций при передних вывихах плеча (клинико-экспериментальное исследование) // Травматология и ортопедия России. 2002. № 1. С. 16–18.
10. B e r g E. E., E l l i s o n A. E. The inside-out Bankart procedure // Am J. Sports Med. 1990. № 18. P. 129–133.
11. B r o x J. Satisfactory long-term results after Eden-Hybbinette-Alvik operation for recurrent anterior dislocation of the shoulder: 6–20 years' follow-up of 52 patients // Acta Orthop. Scand. 2003. Vol. 74. № 2. P. 180–185.
12. C o n n o l l y S. Irreducible Anterior Dislocation of the Shoulder Due to Soft Tissue Interposition of Subscapularis Tendon // Skeletal Radiology. 2008. Vol. 37. № 1. P. 63–65.
13. H o v e l i u s L., S a n d s t r ö m B., S a e b ö M. One hundred eighteen Bristow-Latarjet repairs for recurrent anterior dislocation of the shoulder prospectively followed for fifteen years: study II-the evolution of dislocation arthropathy // J. Shoulder Elbow Surg. 2006. Vol. 15. № 3. P. 279–289.
14. J a k o b s e n B. W. Primary repair versus conservative treatment of first-time traumatic anterior dislocation of the shoulder: a randomized study with 10-year follow-up // Arthroscopy. 2007. Vol. 23. № 2. P. 118–123.
15. N i n k o v i c S. The surgical treatment of the recurrent dislocation on the shoulder joint with minimum invasion anterior approach // Med. Pregl. 2008. Vol. 61. № 1–2. P. 49–54.
16. S t e i n b e c k J., J e r o s c h J. Open Bankart repair using suture anchors in posttraumatic shoulder instability: 2 to 5-year results // Unfallchirurg. 1997. № 100 (12). P. 938–942.
17. V a r m a r k e n J. E., J e n s e n C. H. Recurrent anterior dislocation of the shoulder. A comparison of the results after the Bankart and the Putti-Platt procedures // Orthopedics. 1989. № 12 (3). P. 453–455.

Sukhin Yu. V., Odessa National Medical University (Odessa, Ukraine)

Logay V. A., Odessa National Medical University (Odessa, Ukraine)

COMPUTER-BASED NAVIGATION SYSTEM DEVELOPMENT FOR TREATMENT OF RECURRENT SHOULDER DISLOCATION

Minimally invasive surgical treatment of recurrent shoulder dislocation is the best solution for patients of older age groups. Traditional methods of surgical treatment are contraindicated in such groups of patients due to the presence of comorbid somatic

diseases that increase possible operational risks. Development of computer-based navigation systems for proposed treatment of recurrent shoulder dislocation is the first step towards introduction of computer and engineering systems in surgical practice. Due to the use of developed computer-hardware complex contemporary surgical treatment of recurrent shoulder dislocation has become less invasive. Employment of this complex reduces duration period of the operation, the volume of surgical trauma, and possible operational risks. It will also help to avoid long periods of rehabilitation.

Key words: recurrent shoulder dislocation, minimally invasive surgery, computer-navigation equipment

REFERENCES

1. Vereshchagin N. A. Long-term results of surgical treatment of recurrent shoulder dislocation [Otdalennyye rezul'taty operativnogo lecheniya privychnogo vyvikh plecha]. *Novye tekhnologii v khirurgii krupnykh sustavov: Materialy nauch.-prakt. konf.* [Proc. scien. & pract. conf. "New technologies in surgery of large joints"]. N. Novgorod, 2001. P. 15.
2. Zuev-Ratnikov S. D. An integrated approach in the treatment of shoulder instability [Kompleksnyy podkhod v lechenii nestabil'nosti plechevogo sustava]. *Aktual'nye voprosy travmatologii i ortopedii: Materialy studentcheskoy nauch. mezhvuz. konf.* [Proc. VIII stud. scien. internation. conf. "Topical issues of Traumatology and Orthopedics"]. Moscow, 2008.
3. Litvin Yu. P., Chabanenko I. P., Piven' Yu. N. Damage to the stabilizing structures of the shoulder joint in traumatic dislocation of the shoulder [Povrezhdenie stabiliziruyushchikh struktur plechevogo sustava pri travmaticheskikh vyvikhakh plecha]. *Ortopediya, travmatologiya i protezirovanie* [Orthopaedics Traumatology and Prosthetics]. 2005. № 1. P. 114–120.
4. Skakun P. G. Long-term results of treatment of habitual shoulder dislocation [Otdalennyye rezul'taty lecheniya privychnogo vyvikh plecha]. *Travmatologiya i ortopediya: sovremennost' i budushchee: Materialy mezhnunar. kongressa* [Proc. internation. Congr. "Traumatology and Orthopedics: Present and Future"]. Moscow, 2003. P. 157–158.
5. Sukhin Yu. V. Development of the method of surgical treatment of recurrent shoulder dislocation of the shoulder [Razrabotka sposoba operativnogo lecheniya povtoryayushchegosya vyvikh plecha]. *Novoe v reshenii aktual'nykh problem travmatologii i ortopedii: Sb. nauchn. trudov konf. molodykh uchenykh* [New in solving urgent problems of traumatology and orthopedics: Proc. scien. conf.]. Moscow, 2000. P. 105–106.
6. Sukhin Yu. V., Logay V. A. Treatment of recurrent shoulder dislocation by patients in elderly and senile age [Lechenie povtoryayushchegosya vyvikh plecha u lyudey pozhilogo i starcheskogo vozrasta]. *Travma* [Trauma]. Donetsk, 2012. Vol. 13. № 2. P. 132–133.
7. Sukhin Yu. V., Logay V. A., Sukhin V. P. Method of treatment of recurrent dislocation of the shoulder by people with high operational risk [Metod lecheniya povtoryayushchegosya vyvikh plecha u lyudey s vysokim operatsionnym riskom]. *Litopis travmatologii ta ortopedii* [Annals of Traumatology and Orthopedics]. Kiev, 2013. № 3–4. P. 41–42.
8. Shapovalov V. M. Arthroscopy in the surgical treatment of anterior instability of the shoulder [Artrioskopiya v khirurgicheskom lechenii peredney nestabil'nosti plechevogo sustava]. *Novye tekhnologii v travmatologii i ortopedii: Sed'moy Ros. nats. kongr.* [Proc. VII rus. nation. Congr. "New technologies in traumatology and orthopedics"]. St. Petersburg, 2002. P. 42–43.
9. Shapovalov V. M. Arthroscopy in the justification of stabilizing operations at the front shoulder dislocation (clinical and experimental research) [Artrioskopiya v obosnovanii stabiliziruyushchikh operatsiy pri perednikh vyvikhakh plecha (kliniko-eksperimental'noe issledovanie)]. *Travmatologiya i ortopediya Rossii* [Traumatology and orthopedics of Russia]. 2002. № 1. P. 16–18.
10. Berg E. E., Ellison A. E. The inside-out Bankart procedure // *Am J. Sports Med.* 1990. № 18. P. 129–133.
11. Brox J. Satisfactory long-term results after Eden-Hybbinette-Alvik operation for recurrent anterior dislocation of the shoulder: 6–20 years' follow-up of 52 patients // *Acta Orthop. Scand.* 2003. Vol. 74. № 2. P. 180–185.
12. Connolly S. Irreducible Anterior Dislocation of the Shoulder Due to Soft Tissue Interposition of Subscapularis Tendon // *Skeletal Radiology*. 2008. Vol. 37. № 1. P. 63–65.
13. Hovelius L., Sandström B., Saebö M. One hundred eighteen Bristow-Latarjet repairs for recurrent anterior dislocation of the shoulder prospectively followed for fifteen years: study II-the evolution of dislocation arthropathy // *J. Shoulder Elbow Surg.* 2006. Vol. 15. № 3. P. 279–289.
14. Jakobsen B. W. Primary repair versus conservative treatment of first-time traumatic anterior dislocation of the shoulder: a randomized study with 10-year follow-up // *Arthroscopy*. 2007. Vol. 23. № 2. P. 118–123.
15. Ninovic S. The surgical treatment of the recurrent dislocation on the shoulder joint with minimum invasion anterior approach // *Med. Pregl.* 2008. Vol. 61. № 1–2. P. 49–54.
16. Steinbeck J., Jerosch J. Open Bankart repair using suture anchors in posttraumatic shoulder instability: 2 to 5-year results // *Unfallchirurg*. 1997. № 100 (12). P. 938–942.
17. Varma J. E., Jensen C. H. Recurrent anterior dislocation of the shoulder. A comparison of the results after the Bankart and the Putti-Platt procedures // *Orthopedics*. 1989. № 12 (3). P. 453–455.

Поступила в редакцию 16.12.2014